Aus dem Pathologischen Institut der Universität Basel
Vorsteher: Prof. Dr. W. Gerlach

Ein seltener Fall von multiplen Tumoren und Kleinwuchs

Inaugural-Dissertation
zur Erlangung der Doktorwürde der Hohen Medizinischen Fakultät der Universität Basel

vorgelegt von

Max Horowitz
aus Duisburg (Deutschland)

BASEL 1935

Aus dem Pathologischen Institut der Universität Basel
Vorsteher: Prof. Dr. W. Gerlach

Ein seltener Fall von multiplen Tumoren und Kleinwuchs

Inaugural-Dissertation

zur Erlangung der Doktorwürde der Hohen Medizinischen Fakultät der Universität Basel

vorgelegt von

Max Horowitz
aus Duisburg (Deutschland)

BASEL 1935

Von der Medizinischen Fakultät Basel genehmigt auf Antrag von Professor Dr. W. Gerlach.

Tag der Promotion: 21. V. 1935.

R. UNIV
BIBLIOTHEEK
LEIDEN

Druck der Buch- und Steindruckerei Gottl. D. Meyer, Liepājā.

Ein seltener Fall von multiplen Tumoren und Kleinwuchs.

Von der hiesigen medizinischen Klinik (Vorsteher Prof. Dr. R. Staehelin) kam ein 22 jähriger Mann zur Sektion, der dort vom 19. Februar bis 13. Juni 1932 behandelt wurde. Seine Krankengeschichte sei hier gekürzt wiedergegeben.

Familienanamese: Patient B. A. stammt aus gesunder Familie, in der nichts von Geisteskrankheiten oder Tbc. bekannt ist. Mutter und drei Brüder sind gesund. Der Vater soll nach dem Kriege nervenleidend gewesen sein, seine Beine seien steif geworden, psychisch habe er keine Veränderung gezeigt. Er ist im Alter von 54 Jahren gestorben. Der Bruder des Vaters soll sehr klein gewesen sein, nur einige cm grösser als der Patient; er sei verheiratet gewesen, habe Kinder von normaler Grösse gehabt und sei mit 80 Jahren gestorben.

Eigene Anamese: Patient kam normal gross zur Welt (51 cm, 3650 g nach Angaben der Frauenklinik) und soll mit $^3/_4$ Jahren laufen gelernt haben. Mit drei Jahren Kinderlähmung. Mit 5 Jahren habe er eigentümliche Anfälle gehabt. Wenn er geschrieen habe, sei er ganz blau geworden und sei dann hingefallen. Er sei immer schwächlich gewesen; in der Schule habe er gut folgen können.

Vor stark einem Jahr sei es ihm auf der Strasse schwindlig geworden, er sei hingefallen und habe ca. 30 Minuten bewusstlos gelegen. Tags darauf habe er das Wasser nicht mehr lösen können. Der Arzt habe ihm das Wasser genommen. Seither sei beständig etwas Wasser abgegangen Seit 14 Tagen könne er das Wasser nicht mehr richtig halten, beim Gehen, hauptsächlich beim Husten, gehe immer etwas ab Zeitweise gehe auch etwas Stuhl ab. Seit ca. drei Jahren habe er beständig etwas Schmerzen in beiden Oberschenkeln, hinten links stärker als rechts. Die Schmerzen seien im Winter stärker geworden; er habe zeitweise kaum auf dem linken Bein stehen können. Keine Parästhesien. Appetit schlecht. Häufig Durchfälle, in letzter Zeit sei mehrmals etwas Schleim dabei gewesen. Schlaf schlecht. Selten etwas Husten.

Status: Sensorium frei, aktive Bettlage. Körperbau grazil, unproportionierter Zwergwuchs. Muskulatur sehr gering entwickelt, Skelett grazil. Ernährungszustand mässig. Haut: normaler Turgor. Kopf: im Verhältnis zur Körpergrösse auffallend gross, symmetrisch. Grosse wulstige Lippen. Keine Gesichtsbehaarung. Gehör gut. Tri-

geminusdruckpunkte indolent. Augenlider beweglich, Bewegung koordiniert, Conjunktiven etwas blass. Skleren weiss, Pupillen mittelweit, rund, reagieren prompt auf L. u. K. Zunge: sehr lang, gross, weisslich belegt; an der Spitze und an den Rändern weissliche, stecknadelkopfgrosse Wucherungen. Zähne schlecht. Rachen und Tonsillen etwas gerötet Hals: Schilddrüse fühlbar, keine Drüsen. Wirbelsäule: Dextroskoliose der ganzen Brustwirbelsäule. Thorax: deformiert. Lungen, Herz: o. B. Abdomen: weich, keine Druckempfindlichkeit, Leber bis zum Rippenbogen. Genitalien: Penis auffallend klein; Hoden klein, im Hodensack. Keine Behaarung der Genitalien. Extremitäten: grazil. Geringe Druckempfindlichkeit des Ischiadicus, in der Glutealgegend links, kein deutlicher Lasègue. Spitzfusstellung beiderseits. Reflexe: an den oberen Extremitäten o. B., kein Tremor, keine Sensibilitätsstörungen, keine Ataxie. Bauchdeckenreflexe erhalten. Patellarreflex links und Achillessehnenreflex auf beiden Seiten nicht vorhanden. Romberg angedeutet. W. R.: —. Senkung: 6 mm nach 1 Std., 17 mm nach 2 Std. B. D. (auskult.): 85 : 65. Blutbild: Hgl. 94/95, Erythrozytenzahl 5 Mill, Färbeindex 0,99, Leukozyten 9100, Segmentkernige 49 %, Stabkernige 2,3 %, Eosinophile 7,3 %, Basophile 0,7 %, Lymphozyten 32,0 %, Monozyten 8,7 %. Blutzuckerbestimmung: 0,085 %. Urinuntersuchung: Urinmenge schwankt zwischen 200 und 800 ccm, geringe Opaleszenz bei Kochprobe, Zucker nur anfänglich 0,42 %. Rectaluntersuchung: Patient gibt starke Schmerzen an beim Einführen des Fingers. In der Gegend der Prostata fühlt man eine weiche Resistenz, starke Druckempfindlichkeit. Die Prostata kann nicht abgegrenzt werden. Bei Druck nach vorne werden heftige Schmerzen im Unterbauch angegeben, Grundumsatzbestimmungen: Kalorienverbrauch pro Minute: 0,716. Nach Benedikt: 11 %. Spezifisch dynamische Wirkung: Eine Stunde nach Einnahme von 60 g gehacktem Rindfleisch und 30 g Hirn mit 15 g Brot und einer Tasse Tee ist der Kalorienverbrauch unverändert. 2 Stunden später: 0,694 pro Minute, 3 Stunden später ebenfalls 0,694 und 4 Stunden später 0,673 Röntgenbilder: Schädelaufnahme (links aufliegend): normale Zeichnung der Knochen, keine Verdickungen, Sella auffallend klein. Wirbelsäulenaufnahme: Die Wirbelsäule auffallend schlank, Wirbelkörper sehr klein. An den Wirbelkörpern fehlen die Randepiphysen. Beckenaufnahme: o. B. Extremitäten: Knochenbau grazil. Offene Epiphysenfugen. Normale Kernanlagen. Die Corticalis ist an manchen Stellen auffallend dünn. Thoraxaufnahmen: Bei wiederholten Aufnahmen zeigt sich zunehmende Infiltration in den beiden unteren Lungenfeldern mit allmählicher Zunahme nach oben. Körpermasse: Körperhöhe 140,3 cm, Incisura

jugularis über dem Boden 113,3, Höhe des Kinnrandes 120,7, oberer Symphysenrand 68, Nabelmitte 82,6, Höhe des rechten Akromion 114,7, oberer Rand des capitulum radii 88,6, Spitze des Processus styloideus 86,4, Spitze des Mittelfingers 54,1, Spina iliaca ant. sup. 76,6, Spitze des Trochanter major 68,7 cm über dem Boden. Brustumfang unter Skapula, über Mamma: inspirat. 66, exspirat. 60 cm, Brustumfang horizontal über Ende Corpus sterni: inspirat. 62, expirat. 58 cm, Halsumfang: Nackentiefe bis Proc. laryng. 26. Grösster Umfang des Oberarmes hängend 16 cm. Grösster Umfang des Vorderarmes nach Supination (Hand offen) 15, kleinster 11 cm. Grösster Umfang des Oberschenkels distal der Nates 24, grösster Wadenumfang 19 cm. Kleinster Umfang über den Malleolen 13 cm; Distanz der Acromien 28 cm, grösste Hüftbreite 23, distantia cristarum 23, distantia spinarum 21, transversaler Brustdurchmesser 23, Distanz der Epicondyli humeri 5, Breite des Vorderarmes distales-radio-ulnargelenk 4, Länge des Handrückens 7,5, Fingerlänge dorsal: I 1,5, II 6,5, III 8, IV 7, V 6, Distanz der Epicondyli femoris 14, Fussbreite stehend 9 cm. Sagittaler Durchmesser des Thorax 21,5 cm.

Klinische Diagnose: Hypophysärer Kleinwuchs, Prostataca, Metastasen in inguinalen Lymphdrüsen, Lungencarcinose.

Sektionsprotokoll.

(S. № 546/32 Obduzent Dr. Prüsener).

Diagnose: Stärkste Kachexie bei multiplen Geschwülsten. Ca. der Prostata, Durchwachsung der Harnblase; Metastasen in regionären Lymphdrüsen, Leber, Pankreas, Nebennierenumgebung, Wirbelsäule. Zweites Ca in der Schilddrüse mit Einengung der Trachea und ausgedehnter Metastasierung in die Lungen, Leber, Pankreas, Wirbelsäule und besonders ins Gehirn, in Form von zahlreichen kirschkerngrossen harten Kugeln. Gliom in der Wand des rechten Vorderhorns des Seitenventrikels. Myom des Oesophagus. Versprengte Nebennierenrindenkeime.

Allgemeine Wachstumshemmung: Offene Epiphysenfugen, mangelhafte Verknöcherung der Fusswurzelknochen und Wirbelkörper. Kleinwuchs (140 cm). Hypoplasie der Hoden. Fehlen der Scham- und Bartbehaarung; spärliche Achselhaare. Akromegaloides Gesicht.

Meckelsches Divertikel. Blutungen der Magenschleimhaut. — Atrophie der Haut. Geringe braune Atrophie des Herzens.

Protokoll: Leiche eines kleinwüchsigen Mannes in höchstgradig abgezehrtem Körperzustand. Die Kiefer springen auffallend stark vor und zwar Ober- und Unterkiefer. Das Gebiss ist im Oberkiefer stark defekt.

Die Haut des Kopfes ist braun pigmentiert. Die Augen liegen tief in den Höhlen, die Kopfbehaarung regelrecht, die Pupillen mittelweit, gleichweit. Am rechten Unterkiefer eine kleine, alte, unpigmentierte Narbe. Die Haut des Bauches ist bläulich verfärbt. Die Achselbehaarung ganz schwach angedeutet. Die Schambehaarung fehlt vollkommen. Penis und Hodensack sehr klein. Die Hoden lassen sich als etwa bohnengrosse Gebilde durchtasten, sind beide im Hodensack. Die Muskulatur ist hochgradig atrophisch. Eine Totenstarre ist nicht vorhanden. Auf der Unterfläche fleckenhafte Totenflecke. Der After ist mit Kot beschmiert. Über dem Kreuzbein und an den Schenkelknorren beginnender Dekubitus. Die Haut ist ganz ausserordentlich atrophisch.

Das Unterhautfettgewebe ist vollkommen geschwunden. Bei Eröffnung des Bauches liegt der Dickdarm stark gebläht vor, das ganze Colon ascendens ist frei beweglich. Der Wurmfortsatz ist schlank. Die Sigmoidschlinge ziemlich lang. In der Bauchhöhle etwas klare Flüssigkeit. Keine Bruchtaschen. Das Netz ist ganz fettfrei, nach oben geschlagen. Die von einer Unmasse von Knoten durchsetzte Leber überragt zwei querfingerbreit den Rippenbogen. Das Zwerchfell steht rechts und links an der fünften Rippe. Die Rippenknorpel sind leicht schneidbar.

Im vorderen Mediastinum ein Geschwulstknoten. Thymus nicht mehr sicher nachzuweisen. Auf dem Herzbeutel und auf dem Herzen ist keinerlei Fett.

Das Herz ist sehr klein, im Herzbeutel ein Esslöffel klare Flüssigkeit. Im rechten Herzen Speckhautgerinnsel. Das Herz ist schlecht kontrahiert. Die Klappen des rechten Herzens sind ganz zart. Das Foramen ovale geschlossen. Conus polmonalis etwas dilatiert. Mitralis o. B., Aortenklappen spielen im Wasserstrahl. Aorta vollkommen fleckenlos.

Durch beide Lungen lassen sich eine grosse Anzahl von Knoten durchtasten. Diese sitzen unregelmässig verteilt in allen Teilen des Ober- und Unterlappens, sie sind fest, auf Schnitt eigentümlich glasig gelblich. Die ganze Lunge ist von Knötchen und feinen Geschwulstzügen durchsetzt. Am Hilus wenige leicht vergrösserte Drüsen. Links findet sich in einer solchen Drüse ein alter Kalkherd neben Geschwulstmassen. Auch die linke Lunge ist vollkommen von Geschwulstknötchen und feinen Streifen durchsetzt. In den Bronchien ist etwas Eiter, in der Pleura ebenfalls feine Geschwulstzüge.

Halsorgane: Der Zungengrund ist gut ausgebildet. Die Tonsillen sind gut kirschkerngross, sie zeigen wenig Krypten. Die Oesophagusschleimhaut ist zart und glatt. Im oberen Teil des Oesophagus

ist ein kleiner submuköser Knoten zu fühlen. Kehlkopf: Die Aryknorpel, wie auch Santorinischer und Wrisbergscher Knorpel sind in eine tumorartige Verdickung einbezogen. Stimmbänder und falsche Stimmbänder sind zart. Die Trachealschleimhaut ist weiss und glatt. In Höhe der Schilddrüse ist die Trachea von rechts her etwas ins Lumen vorgebuchtet, ausserhalb der Trachea den rechten Schilddrüsenlappen in gut der unteren Hälfte mit einbegreifend, liegt ein kleinpflaumengrosser harter Tumor. Auf dem Schnitt ist er von gelblicher Farbe mit einigen Blutpunkten. Man sieht, wie er in den unteren Schilddrüsenlappen kontinuierlich übergeht Die Schilddrüse ist sonst ziemlich klein (ca. 13 gr.), die Lappung richtig ausgebildet. Sonst keine Schwellung der paratrachealen und aortalen Lymphknoten festzustellen. Die Brustaorta ist zart, ohne gelbe Flecken, ebenfalls die Bauchaorta. Die Milz entspricht in ihrer Grösse der Körpergrösse, sie ist ziemlich fest; die Oberfläche ist glatt, die Schnittfläche deutlich gezeichnet.

Die Leber ist stark vergrössert, von zahlreichen Geschwulstknoten durchsetzt. In der Gallenblase findet sich sehr reichliche dünnflüssige, gelbliche Galle. Auf einem Schnitt ist vor allen Dingen der linke Leberlappen von mächtigen Geschwulstknoten durchsetzt. Das Nierenlager ist fast fettfrei. In der Umgebung der Nebenniere kleine, versprengte Rindenkeime. Beide Nebennieren sind sehr gross. Die linke Nebenniere ist etwas kleiner als die rechte. Sie zeigt einen kleinen Geschwulstknoten. Das Mark ist reichlich, die Rinde gut fetthaltig. Beide Nebennieren zeigen den gleichen Befund. Die Harnleiter sind etwas erweitert.

Die Nieren sind leicht cyanotisch, deutlich braun; das Nierenbecken ist etwas erweitert und leicht gerötet. Die Kapseln sind gut abziehbar. Die Rindenmarkgrenze ist deutlich, die Konsistenz der Niere sehr fest. Die Spitzen der Markkegel sind grünlich verfärbt. Beckenorgane: die Harnblase ist leer, fühlt sich sehr fest an In den unteren hinteren Teilen der Harnblase lässt sich ein nach vorn reichender, sehr harter Tumor feststellen, der vorn am Damm bis unter die Haut herunterreicht. Im Mastdarm sehr stark verdünnter Kot. Der Douglas ist zart. In der Gegend der Prostata findet sich bis zum Mastdarm heranreichend ein unregelmässig knollig, auf Schnitt fleckiger Tumor. Die Harnröhrenmündung lässt sich nicht sicher finden. Die Blase, die stark hypertrophisch ist, wird daher von oben geöffnet Die Harnröhre ist stark durch die Geschwulstmassen eingeengt. Nach Eröffnung der Harnblase erkennt man, dass es sich um einen dortsitzenden Tumor handelt, der die ganze Prostata und das

dahinterliegende Gewebe durchwachsen hat. Die Hoden sind sehr klein. Magendarmkanal: Der Magen ist sehr stark kontrahiert, im Fundus, besonders auf den Faltenhöhlen kleine Blutungen. Auch hier sind die Gefässe stark injiziert. Sonst ist die Schleimhaut des Blinddarms zart. Ca. 45 cm vor der Bauhinischen Klappe ist ein gut 4 cm langes Meckelsches Divertikel vorhanden. Der Inhalt des Dünndarms

ist ziemlich flüssig, von gelblich grauer Farbe. Die Schleimhaut des Coecums, die des Colon ascendens, transversum und descendens ist zart, zeigt teilweise injizierte Gefässe und ist von graugrüner Farbe. Das Pankreas ist von ziemlich derber Konsistenz, die Läppchenzeichnung deutlich, von gelbroter Farbe. Der Wurmfortsatz ist 10 cm lang, durchgängig, stark geschlängelt.

Der Schädel sägt sich leicht. Das Schädeldach ist sehr stark spongiös, der Schädel vollkommen symmetrisch. Grosse Pacchionische Gruben. Keine Atrophie des Schädeldaches. Die Dura ist wenig gespannt. Im Längsblutleiter flüssiges Blut. Beim Eröffnen der Dura fliesst sehr viel Liquor ab. Die weichen Häute sind sehr flüssigkeitsreich. Die Sehnerven sind etwas abgeplattet. Der Hypophysenstiel ist vorhanden. In der Gegend der Hypophyse ist eine kapillarenreiche Membran, der Liquor sehr reichlich. Die Dura basalis ist ganz glatt und zart. In dem Sinus der Dura flüssiges Blut und Gerinnsel. Der Türkensattel ist etwas ausgebuchtet. Die Hypophyse liegt in der Tiefe des Türkensattels. Die Sattellehne ist leicht schneidbar. Die Hypophyse erscheint nicht wesentlich verkleinert; sie fühlt sich derb an und zeigt an der einen Seite eine kleinkirschkerngrosse, etwas hellere Stelle. In allen Teilen des Gehirns finden sich multiple, im Durchmesser meistens 1 cm messende, ziemlich feste, gelbe, etwas rauhe kugelige Gebilde. Das Gehirn ist entsprechend gross, die Hirnsubstanz ziemlich weich. Kleinhirn richtig gezeichnet. Die Zahl der Blutpunkte ist spärlich.

Organgewichte: Lg. 140 cm, Gew. 16 kg, H. 100 g, l. Lg. 355 g, r. Lg. 370 g, M. 45, N. 165, Lb. 930 g. (mit Metastasen), Geh. 1270 g, Schd. 170/130 mm, N. N. 13 g, Pankreas 69 g, Hoden 4,5 g, Schilddrüse 13 g, Hypophyse 0,5 g.

Mikroskopischer Befund: Prostata: Sämtliche Lappen der Prostata sind von einem soliden Krebs durchwachsen, der an einzelnen Stellen zur Verkalkung neigt. Nur im Gewebe, das der Harnröhre benachbart ist, finden sich noch einzelne Drüsenlumina: doch auch diese sind schon von Krebsmassen ausgefüllt. Der Krebs ist sehr bindegewebsarm und erinnert an ein Basalzellen-Carcinom.

Leber: Zeigt in verschiedenen Schnitten geringe Verfettung des Lebergewebes Im Bereich der Tumormetastasen ist das Bindegewebe der Glisson'schen Kapsel vermehrt. Es finden sich Metastasen von demselben Bau, wie im Tumor der Prostata, ausserdem stark verkalkte und von hyalinen Massen und kleinen runden, sich stark mit Hämatoxylin färbenden Zellen durchsetzte Metastasen, die dem unten zu beschreibenden Krebs der Schilddrüse entstammen. Zum Teil liegen sie in drüsiger Anordnung.

Schilddrüse: Links: in einzelnen Follikeln nur Zellen, kein Kolloid, doch im grossen und ganzen regelrecht gebaut. Rechts: Die Follikel ohne Kolloid nehmen zu und bilden ganze Lappen; teilweise setzen sich die kleinen Zellen, die die Follikel ausfüllen, einen sich stark dunkelfärbenden, kleinen, runden Kern haben, infiltrierend im

benachbarten Bindegewebe fort. Der Krebs bildet teilweise grosse Lumina, die an den Bau der Schilddrüse erinnern, besonders dann, wenn sie auch Kolloid enthalten, was häufig der Fall ist. Ein feines Bindegewebsstroma ist nur an wenigen Stellen vorhanden; grösstenteils findet sich ein ausgedehntes hyalines Gewebe, das stellenweise zu starker Verkalkung neigt. Die Zellen zeigen eine starke Polymorphie der Kerne; neben kleinen pyknotischen finden sich grosse helle Kerne. In einem Teil des benachbarten Gewebes tritt sogar Knochenbildung auf.

Lunge: Die Alveolen sind grösstenteils gross, emphysematös, ausserdem ist das Lungengewebe auf das Dichteste von Metastasen des Schilddrüsenkrebses durchsetzt, die eine sehr starke Neigung zur Verkalkung zeigen

Paraaortale Lymphknoten: Zeigen ausser Sinuskatarrh keine Veränderungen.

Rachendach: Kein hypophysäres Gewebe nachweisbar, sondern es finden sich nur normale Schleimdrüsen.

Speiseröhre: Der submuköse Knoten im oberen Teile erweist sich als Leiomyom, das unmittelbar unter der Schleimhaut liegt.

Herz: Keine Verfettung, geringe braune Atrophie.

Trachea: Die Schleimhaut gut ausgebildet, kein Einbruch des Tumors. Milz: Stauung, die Follikel stehen sehr dicht, Hämosiderose. In der ganzen roten Pulpa ist Eisen zu finden, doch nicht in den Malpighischen Körperchen.

Niere: Kein Fett, geringe Stauung, Harnkanälchen zeigen trübe Schwellung, sind mit hyalinen Massen gefüllt. In den Markkanälchen finden sich auch Zellzylinder.

Nebenniere: Rinde mässig fettreich; der kleine Knoten neben der Nebenniere ist eine Metastase vom Bau des Prostatacarcinoms. Ausserdem finden sich in der Nebennierenrinde kleine hyaline Knötchen und in deren Umgebung Zellen mit dunkelgefärbten Kernen. Das ganze erinnert an eine Metastase des Schilddrüsentumors.

Pankreas: Richtig gebaut, Inseln sehr zahlreich: in einem Schnitt findet sich eine Krebsmetastase vom Bau des Prostatacarcinoms. Hypophyse: Mässig bindegewebreich, Zusammensetzung regelrecht. Tonsillen: Klein, atrophisch, einzelne bindegewebige Narben. Bindegewebe der Sella turcica: Es finden sich Gefässe, Durateilchen und Knochensplitter darin. Kein Tumor.

Bauchhaut: Stark atrophisch, sonst o. B.

Hoden: Die einzelnen Hodenkanälchen sind von einer festen bindegewebigen Membran umgeben, keine Spermiogenese. Es finden

sich in den Zellschläuchen grosskernige und kleinkernige Zellen, die unentwickelten Hodenzellen entsprechen. Zwischenzellen sind vorhanden.

Nebenhoden: In den mehr oder weniger grossen mit mehrzelligem Flimmerepithel und zum Teil auch nur mit einschichtigem kubischen Epithel ausgekleideten Schläuchen finden sich wenig fädige, sich rot färbende Massen, keine Spermien. Starke Bindegewebsentwicklung um die Kanälchen.

Mittelfussknochen: Geringe Verknöcherung des Knorpelüberzuges. Es finden sich keine Osteoblasten noch Osteoklasten an den dünnen Knochensäumen, sondern nur kleine an Bindegewebszellen erinnernde Zellen. Spongiosabälkchen spärlich entwickelt, Fettmark.

Wirbel: die Verknöcherung zeigt dasselbe Bild wie die Mittelfussknochen, ausserdem finden sich zwei Metastasen im Schnitt. Die eine ist sehr bindegewebsreich; zwischen den Septen liegen zum Teil solide, zum Teil hohlraumbildende Zellnester, doch an einigen Stellen kommt der typische Bau des Schilddrüsencarcinoms heraus. Derselbe findet sich in der zweiten Metastase noch deutlicher.

Gehirn: Bei den multipel in allen Hirnteilen vorhandenen Kugeln handelt es sich um hyaline Massen, die sich mit Eosin rot, bei Azokarmin blau mit Orange-Netzen und bei Vimtrup grün mit ebenfalls roten Netzen darstellen. Die Kerne sind stark pyknotisch, klein, rund; im ganzen erinnern die Tumoren an den Bau des Schilddrüsenca. Teilweise lässt sich eine Lumenbildung erkennen. Einer der Hirntumoren, der der Wand des rechten Seitenventrikels im Vorderhorn aufsitzt, zeigt den typischen Bau eines Glioms. Seine Fasern sind gut mit Vimtrupfärbung darstellbar, nicht färbbar mit den Bindegewebsfärbungen. Die runden, zum Teil spindeligen Kerne sind in Zügen wie auch in Wirbeln angeordnet. Im Hirngewebe befinden sich sonst keine pathologischen Veränderungen. Es wurden H.-E., Vimtrup, Nissl und Markscheidenfärbungen gemacht.

Zweierlei fällt an unserem Fall sofort auf, erstens der Kleinwuchs, zweitens die multiplen Tumoren. Suchen wir zunächst den Kleinwuchs zu erklären. Um dieser Frage näher treten zu können, erscheint es mir ratsam, von den Proportionen auszugehen, die der Patient aufwies. Die folgenden Proportionsfiguren sind nach den Angaben von Martin angefertigt. Als Vergleichspersonen habe ich die durchschnittliche Grösse von 12 $^1/_2$-jährigen Knaben gewählt, die die Grösse unseres Patienten haben, und das Durchschnittsmass von Studenten genommen, die so alt wie unser Patient sind. Die Ver-

gleichswerte stammen aus dem anthropologischen Institut in München, dem an dieser Stelle dafür gedankt sei. Alle drei Körpergrössen sind gleich 100 gesetzt, die einzelnen Körperabschnitte in Prozenten dieser gemeinsamen Körpergrösse errechnet und zur Darstellung gebracht. So ist es leicht diese relativen Werte untereinander zu vergleichen und die üblichen Indices zu berechnen.

Durchschnittsschema von 103 Knaben von der Grösse des Patienten.

Körperhöhe: 139,9 cm
Rumpflänge: 41,2 cm
Beinlänge: 77 cm
Armlänge: 61,7 cm
Schulterbreite: 30,1 cm
Beckenbreite: 22,9 cm
Kopfhöhe: 17,7 cm

Proportionsschema des Patienten.

Durchschnittsschema von 218 Studenten im Alter des Patienten.

Körperhöhe: 174,1 cm
Rumpflänge: 51,7 cm
Beinlänge: 94,3 cm
Armlänge: 77,4 cm
Schulterbreite: 38,6 cm
Beckenbreite: 29,0 cm

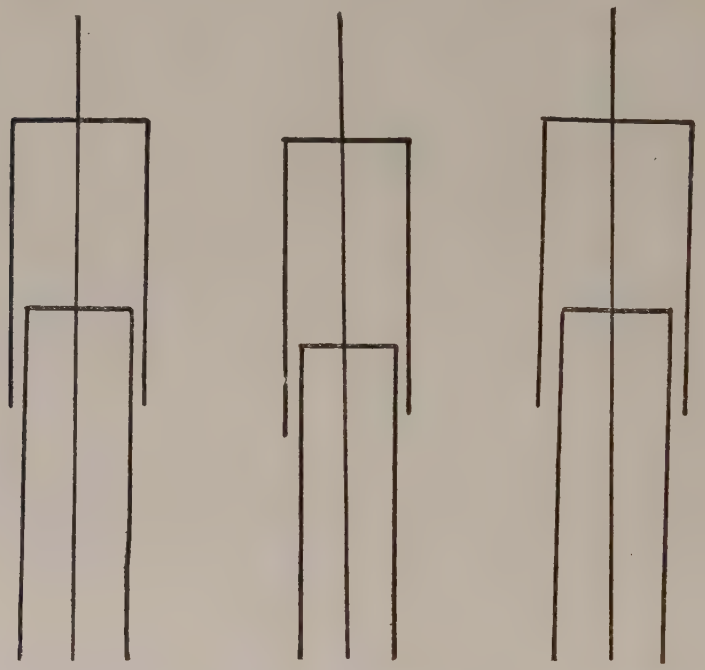

Nach S t r a t z beträgt die Gesamthöhe des Erwachsenen acht Kopfhöhen. Bei unserem Patienten beträgt sie nur sieben. Dass diese Proportion schon bei Knaben von der Grösse unseres Patienten ausgereift ist, beweist unser Vergleichsschema. Ähnlich verhält es sich mit den anderen Indices.

Der Intermembralindex, d. h. das Verhältnis der Extremitäten zueinander, das nach der Geburt annähernd 1 : 1 beträgt, nimmt schliesslich das Verhältnis 4 : 5 an, und zwar ist auch diese Pro-

portion bei der Grösse des Patienten erreicht, wie unsere erste Proportionsfigur zeigt. Bei unserem Patienten beträgt das Verhältnis aber 0,88; also ist diese Proportion erst zu dreifünftel ausgereift.

Die Länge der vorderen Rumpfwand ist bis zur Geburt absolut und relativ gross. Sie schwankt nach Michaelis zwischen 34,5 und 31,8 Prozent der Körpergrösse. Während des extrauterinen Wachstums zeigt sich dann eine kontinuierliche Abnahme bis ungefähr zum 13. Lebensjahre, in späteren Jahren wieder eine leichte Zunahme. Beim erwachsenen Schweizer beträgt das Verhältnis der vorderen Rumpfwand zur Körpergrösse nach Martin 29,3 Prozent. Unsere Vergleichsfiguren weisen diese von Michaelis geforderten Proportionen genau auf, bei den 12 $^1/_2$-jährigen ist das Verhältnis 29,43 Prozent, es steigt dann leicht an und erreicht bei den 22-jährigen 29,7 Prozent Bei unserem Patienten beträgt es aber 32,3 Prozent. Nach dem Vorausgeschickten ist folglich hier nicht einmal die Proportion des Neugeborenen erreicht.

Infolge des relativ stärkeren Wachstums der unteren Extremitäten endlich verlagert sich der Körpermittelpunkt. Er liegt beim Neugeborenen etwas über dem Nabel und fällt beim Erwachsenen mit dem Oberrand der Symphyse zusammen. Diese Proportion ist nach Martin schon im 10. Jahre erreicht. Bei unserem Patienten liegt der Körpermittelpunkt aber noch 2 Zentimeter über dem oberen Symphysenrand. Zusammenfassend können wir also feststellen, dass alle wesentlichen Proportionen nicht ausgereift sind, wir also einen völlig unproportionierten Kleinwuchs vor uns haben. Diese Feststellung gibt uns einen wichtigen Anhaltspunkt gegen die Annahme, dass es sich um einen hypophysären Kleinwuchs handelt, an den man bei offenen Epiphysenfugen, bei Hypoplasie der Keimdrüsen, bei Fehlen der Bart- und Körperbehaarung, bei guter Intelligenz, zunächst denkt. In reinen Fällen von hypophysärem Zwergwuchs, bei denen die empfindlichen zerebralen Zentren in der Nachbarschaft der Hypophyse nicht wesentlich in Mitleidenschaft gezogen sind, pflegt ein Wachstumsstillstand erst mit der Pubertät einzutreten, also zu einer Zeit wo die wichtigsten Proportionen, schon ausgereift sind. In unserem Fall haben wir aber Proportionen, die weder der Körpergrösse noch dem Alter entsprechen. Auch ist an der Hypophyse nichts Pathologisches weder makroskopisch noch mikroskopisch festzustellen. Schliesslich liess sich auch kein Hypophysengangstumor feststellen, der in den meisten sichergestellten Fällen von hypophysärem Zwergwuchs auffindbar war; so finden wir einen solchen in dem von J. Kon beschriebenen Fall oder in den Fällen von Benda und Erdheim.

Noch leichter lässt sich mit Hilfe der gefundenen Proportionen eine weitere Form von Zwergwuchs ausschliessen, der primordiale. Hier haben wir es wohl mit einer von Haus aus verkleinerten Anlage zu tun, was in den erhaltenen Proportionen zum Ausdruck kommt. Nach der Beschreibung Rössles kommen diese Individuen schon klein zur Welt und wachsen dann harmonisch weiter; unser Patient dagegen kam normalgross zur Welt und wuchs unharmonisch weiter.

Schon schwieriger gestaltet sich die Differentialdiagnose gegenüber dem dysgenitalen Zwergwuchs, unter dem Rössle alle Fälle stärkerer Wachstumshemmung zusammenfasst, die nur mit Misswachstum der Keimdrüse verknüpft sind. Wie auch Rössle hervorhebt, ist dieses Krankheitsbild theoretisch nicht zu verstehen, da frühe Kastration keinen Zwergwuchs, sondern einen Hochwuchs erzeugt. Er spricht deshalb von Zwergwuchs mit Infantilismus, indem er beide Begriffe koordiniert. Das eigentliche Wesen dieses Zwergwuchses besteht nach ihm in einer allgemeinen Entwicklungshemmung, wobei Wachstum und Reifung gleich stark angehalten sind. Die Hemmungen der psychischen Reifung sind mindestens ebenso charakteristisch wie die der somatischen. Die äussere Körpergestalt fand Rössle im Gegensatz zu anderen Autoren unproportioniert, und zwar waren die Köpfe und die Beinlänge zu gross, häufig waren auch Brust- und Hüftbreite zu stark, sodass sich Proportionen ergaben, die man in keinem Alter antrifft. Unser Patient hat mit diesem Krankheitsbild nur gemeinsam, dass auch er Wachstumshemmung und Hypoplasie der Keimdrüsen aufweist. Dagegen hat er nicht die eigentümlichen Proportionen, die Rössle in seinen Fällen fand. Vergleicht man diese Proportionen mit denen von Tandler-Gross für den eunuchoiden Hochwuchs angegebenen, dann konstatiert man eine interessante Mischung zwischen letzteren und denen des Kindes. Für das Kind spricht die relative Kopfgrösse, für den eunuchoiden Hochwuchs die Überlänge der Extremitäten im Verhältnis zur Körperlänge und die Verwischung des Geschlechtstypus in den Rumpfproportionen, sodass eine ans Feminine angrenzende Beckenform entsteht. Vielleicht stützt gerade diese Betrachtung den nicht sehr eindeutigen Symptomenkomplex von Zwergwuchs mit Infantilismus und Hypogenitalismus und erlaubt uns, unseren Fall von diesem abzutrennen, zumal auch während des viermonatigen Spitalaufenthaltes keine Zeichen von psychischem Infantilismus festgestellt werden konnten. — Auch in jene Gruppe, in der Rössle die Zwerge mit Hypoplasie der Keimdrüsen ohne infantilistische Züge zusammenfasst und die er „Sexogenen Zwergwuchs" betitelt, möchte ich unseren Patienten nicht

einordnen. Auch ist sie theoretisch zu schlecht basiert, wenn überhaupt in der Aetiologie Grenzen zwischen ihr und der letzten bestehen und diese Form nicht eine Vorstufe der letzteren ist. Den thyreogenen, chondrodystrophischen, rachitischen und mongoloiden Zwergwuchs können wir leicht ausschliessen, da weder die Krankengeschichte noch der pathologisch-anatomische Befund dafür Anhaltspunkte liefern. Auch die in ihrer Aetiologie äusserst fragwürdigen Formen, wie den thymogenen, suprarenalen, renalen Zwergwuchs, können wir ohne weiteres übergehen, da wir keine Veränderungen an den genannten Organen finden.

Schliesslich hat die Differentialdiagnose noch den dyszerebralen Zwergwuchs oder richtiger Kleinwuchs auszuschliessen, der von Gigon und Rössle beschrieben wurde. Gigon führt als Aetiologie Gehirnveränderungen an, die zu schweren psychischen Defekten führen und zu Symptomen, die auf Hirnstörungen hinweisen, wie Augenstörungen. Epilepsie und besonders Asymmetrie des Körpers. Rössle fand in den drei von ihm sezierten Fällen Schwachsinn, Imbezillität oder Verkalkungen in beiden Stammganglien. In unserem Falle ist eine leichte bestehende Asymmetrie auf die Skoliose zu beziehen, Geisteszustand und Gehirn sind normal, wenn man von den Metastasen absieht, die aber sicherlich zu spät entstanden sind, als dass sie auf das Knochenwachstum hätten Einfluss gewinnen können. Somit hätten wir alle Zwergwuchsformen, die Rössle in seiner Arbeit „Wachstum und Altern" beschreibt, gestreift und stehen nun wieder vor der Frage, die uns die kausalistische Denkart des Menschen aufzwingt, auf welche Faktoren sollen wir den Kleinwuchs unseres Patienten zurückführen. Mit dieser Frage erhebt sich zugleich eine zweite: sind wir überhaupt berechtigt, wie es Rössle in seiner Schrift tut, nur ein Organ oder Organsystem für den Kleinwuchs anzuschuldigen, oder ist es nicht auch vorstellbar, dass in manchen Fällen der primäre Grund in einer Schwäche des Gesamtorganismus, in der Konstitution, zu suchen ist?

Mir scheint letzteres für unseren Fall noch am ehesten zuzutreffen. Einen Hinweis auf diese Deutung könnten uns eventuell die eigentümlichen Anfälle geben, die unser Patient während seiner Jugend durchgemacht hat. Sie scheinen mir infolge der bläulichen Verfärbung des Gesichtes, mit dem Gefässapparate in Verbindung gestanden und auf einer Labilität desselben, also einer Schwäche, beruht zu haben. Des weiteren könnte die Skoliose nach meiner Ansicht noch am ehesten als habituell gedeutet werden, bei deren Genese Weichheit der Knochen, Nachgiebigkeit der Bänder und Schwäche

der Muskeln die Hauptrolle spielen. Auch unsere Proportionen scheinen mir unter diesem Gesichtswinkel verwertbar zu sein; sie lassen sicherlich die Möglichkeit offen, dass das Gewebe nicht die Kraft hatte, sich normal zu differenzieren. Was wäre aber hier wahrscheinlicher als dies, wo ein die Entwicklung hemmendes Organ oder Organsystem nicht nachweisbar ist? — Die Frage, wie weit diese Schwäche familiär bedingt sein könnte, die der Kleinwuchs des Onkels nahelegt, lässt sich nicht beantworten, da dessen Masse und Proportionen nicht bekannt sind. Was mir indess am meisten meine Annahme zu stützen scheint, sind die multiplen Geschwülste unseres Patienten.

Soweit der Fall kasuistisches Interesse hat, sind besonders das Leiomyom des Oesophagus und das Carcinom der Prostata hervorzuheben. Beides sind sehr seltene Bildungen, ersteres überhaupt, letzteres besonders im jugendlichen Alter. Es gibt sogar verschiedene Autoren, wie Kaufmann, die die Entstehung eines Prostataca, in in der Jugend leugnen und alle derartigen Fälle für Sarkome halten. In unserem Fall handelt es sich sicherlich um ein primäres Ca.; dass ein solches auch noch früher vorkommen kann, beweist das von Aleksejew beschriebene Ca. bei einem Kinde von einem Jahr acht Monaten. — Das Oesophagusmyom ist wegen seiner Seltenheit hervorzuheben. Nach Tschlenow sind in der Literatur im ganzen nur 19 sichere Fälle von Oesophagusmyomen zu finden. Was ihre Genese anbelangt, so führen die meisten Autoren wie E. Bauer und Frank sie auf kongenitale Anlage zurück. — Die reichliche Metastasenbildung der Carcinome scheint für die Ansicht Philipps und von Hansemanns zu sprechen, dass der Krebs bei Jugendlichen die Neigung habe, schneller zu wachsen und ausgedehntere Metastasen zu setzen als bei Erwachsenen, dass er also maligner ist.

In unserem Zusammenhang interessieren uns jedoch am meisten die Vorstellungen, die man heute über die Multiplizität der Geschwülste hat. Harbitz und Egli kamen auf Grund ihres Materials zu dem Schluss, dass es eine besondere Disposition zur Geschwulstbildung geben müsse. Dieser Gedankengang ist dann von Rössle weiter ausgebaut worden. Auch er hält das Zusammentreffen von verschiedenen Tumoren nicht für einen Zufall, sondern für den Ausfluss einer besonders gearteten Veranlagung. Was er besonders unterstreicht, ist das gehäufte Vorkommen von multiplen Tumoren mit Missbildungen, wie Anomalien der Oberflächengestaltung und der Form der Organe, Versprengungen von Organteilchen, Hypoplasien, sonstigen Excessen und Hemmungen der Entwicklung etc. Den Grund für

all das vermutet er in einer besonderen Schwäche des Bindegewebes. Auf die Carcinomgenese ist dieser Gedankengang am bestimmtesten von Ribbert angewandt worden, der von einem Nachlassen der „gegenseitigen Spannungen" zwischen Epithel und Bindegewebe sprach.

Auf unseren Fall treffen diese Anschauungen recht gut zu. Im Zusammenhang mit den oben angeführten Kriterien, wie der Schwäche des Gefässapparates, der Skoliose und den nichtausgereiften Proportionen halte ich es für gut vorstellbar, dass wir eine Schwäche des Mesenchyms vor uns haben, die auf der einen Seite das Tumorwachstum begünstigt, auf der anderen die normal starke Differenzierung in Knochengewebe und die Ausreifung der Proportionen zumindest verzögert, wenn nicht ganz unmöglich gemacht hat. Ein weiteres Stigma dieser Schwäche, das auch Rössle als solches betrachtet, könnte man in dem Vorhandensein eines Meckelschen Divertikels erblicken. Das frühe Auftreten der Tumoren würde für eine sehr ausgesprochene Schwäche sprechen.

Doch damit wäre die Problematik noch nicht erschöpft. Eine weitere Frage erhebt sich, ob es nicht zu einseitig betrachtet wäre, wollte man eine minderwertige Anlage nur im Mesenchym sehen und nicht auch in den anderen Keimblättern. Besteht nicht auch eine Minderwertigkeit in den ektodermalen Gebilden, und damit in den für unsere Betrachtung sehr wichtigen Drüsen mit innerer Sekretion? Was das anatomische Substrat angeht, so ist in unserem Fall zwar eine solche für die meisten Drüsen, mit Ausnahme der Keimdrüsen, nicht nachweisbar. Damit ist aber noch nicht entschieden, wie es mit ihrer Funktionstüchtigkeit steht. Für eine solche Funktionsänderung würden die acromegalen Gesichtszüge sprechen. Solange wir jedoch keine absolut sicheren Masstäbe für die Funktionsweise einer innersekretorischen Drüse in quantitativer Beziehung haben, wird diese Frage, so wichtig sie auch ist, nicht beantwortet werden können, sodass ich mich mit der Andeutung allein begnügen muss.

All die Momente, die ich für die Entstehung des Kleinwuchses verantwortlich mache, wären auch bei der Erklärung der hochgradigen Kachexie unseres Falles anzuführen. Hinzu käme noch für die letzte Zeit das parasitäre Wachstum der Tumoren, besonders der malignen. Somit hätten wir in dem schon an und für sich unterentwickelten Organismus einen Circulus vitiosus vor uns, der zu solch abnormer Abmagerung führen konnte.

Zusammenfassung.

Der beschriebene Fall passt in keinen der bekannten Zwerg- oder Kleinwuchsformen. Von dem Gedanken des blastogenen Zwergwuchses sind wir abgekommen und sehen in dem Auftreten der Tumoren nur ein weiteres Symptom der konstitutionellen Minderwertigkeit, die wir als mesenchymale Minderwertigkeit in erster Linie auffassen. Das Auffallendste der Beobachtung ist die Häufung der Abwegigkeiten:

Prostata Ca. mit Metastasen.
Schilddrüsen Ca. mit Metastasen.
Gliom des Grosshirns.
Leiomyom der Speiseröhre.
Versprengte Nebennierenrindenkeime.
Allgemeine Wachstumshemmung.
Disproportionierter Kleinwuchs.
Akromegaloide Gesichtszüge.
Meckelsches Divertikel.

Zum Schluss sei meinen verehrten Lehrern, Herrn Professor R. Stähelin für die Überlassung der Krankengeschichte und Herrn Professor W. Gerlach für dieses Thema und für seine stets bereitwillige Unterstützung bei der Ausarbeitung desselben, herzlichst gedankt.

Literaturangabe.

Aleksejew: Ein Fall von Prostataca im Kindesalter. Z. f. urol. Chir. Bd. 29. S. 64 (1930), Bauer, E: Weitere Beiträge zur Akromegaliefrage. Virch. Arch. Bd. 135. S. 894. Egli: Über Multiplizität von Geschwülsten. Korr. Blatt für Schweiz. Ärzte 1914 № 15., Gigon, A: Über Zwergwuchs und Riesenwuchs. Schweiz. Arch. f. Neurol. Bd. 9 und 10. Harbitz: Über das gleichzeitige Auftreten mehrerer selbständig wuchernder multipler Geschwülste. Zieglers Beiträge Bd. 62 (1916). Kaufmann: Lehrbuch der Speziellen Pathologie (1924). Kon, J: Hypophysenstudien. Beitr. z. pathol. Anat. u. z. allg. Pathol. Bd. 44, S. 223. Martin: Lehrbuch der Anthropologie. Philipp: Über Krebsbildung im Kindesalter. Z. f. Krebsforschung. S. 326. (1907). Ribbert: Geschwulstlehre Rössle: Wachstum und Altern. Arb. aus d. pathol anatom. Inst. Basel 1922—25. Ders: Angewandte Anatomie und Konstitutionslehre Bd. 5. S. 127. Tandler: Eunuchoidismus. Wiener Med. Wochenschrift 1913 Bd. 63. S. 1409. Tschlenow: Über die Leiomyome des Oesophagus. Virch. Arch. Bd. 242.